

## Evolución clínica y electroencefalográfica de un caso de probable enfermedad de Creutzfeldt-Jakob esporádica

Cruz-Alcalá Leonardo E,\* Márquez-Padilla Juan,\*\* Guzmán-Guzmán José Luis,\*\*\* Cruz-Martín del Campo Edgar E\*

\*Centro Universitario de los Altos, Universidad de Guadalajara; Guadalajara, Jalisco, México. \*\*Centro Universitario de Ciencias de la Salud, Universidad de Guadalajara; Guadalajara, Jalisco, México. \*\*\*Unidad Médica de Alta Especialidad, Instituto Mexicano del Seguro Social; Guadalajara, Jalisco, México.

### INTRODUCCIÓN

La enfermedad de Creutzfeldt-Jakob (ECJ) pertenece al grupo de enfermedades neurodegenerativas causadas por un metabolismo aberrante de las proteínas priónes, las cuales afectan tanto a los seres humanos como a los animales. Dichas enfermedades tienen características comunes que las identifican: son transmisibles, cursan con un deterioro neurológico rápido y fatal y las lesiones que se aprecian en el sistema nervioso son similares: lesiones espongiiformes en

el sistema nervioso central, pérdida neuronal, astrogliosis y depósitos de proteína priónica. Características que les dan el nombre genérico de encefalopatías espongiiformes transmisibles (EET).<sup>1,2</sup>

La presentación clínica clásica incluye: demencia rápidamente progresiva, mioclonías y complejos de ondas agudas periódicas en el electroencefalograma (se presentan en 60% de los pacientes).<sup>3</sup>

La ECJ es un trastorno poco común, con una incidencia anual de 1 por cada 1,000,000 de personas. Inician entre los 55 y 75 años. El 90% muere dentro del

### RESUMEN

**Introducción:** La enfermedad de Creutzfeldt-Jakob se manifiesta por una demencia rápidamente progresiva, mioclonías y complejos de ondas agudas periódicas bifásicas o trifásicas en el EEG. Para su diagnóstico definitivo se requiere de estudio histopatológico, donde lo característico son las lesiones espongiiformes, pérdida neuronal, astrogliosis y depósitos de proteína priónica en el tejido cerebral. **Caso clínico:** Mujer de 60 años de edad, sin antecedentes de importancia que desarrolló una demencia rápidamente progresiva, mioclonías, afectación piramidal y que actualmente se encuentra en mutismo acinético. Hasta en el tercer EEG se pudieron apreciar los complejos periódicos de ondas agudas bifásicas. Mediante diversas pruebas de laboratorio se descartaron otras causas de demencia. La resonancia magnética de cráneo mostró imágenes hiperintensas en cordones en la corteza cerebral frontal bilateral. **Conclusión:** El presente caso reúne los criterios para establecer el diagnóstico de una probable enfermedad de Creutzfeldt-Jakob. Se discuten los hallazgos clínicos, electroencefalográficos y de imagen por resonancia magnética.

**Palabras clave:** Complejos periódicos de ondas agudas bifásicas, Creutzfeldt-Jakob, demencia rápidamente progresiva, mioclonías.

### Clinical and electrophysiological evolution of a case of sporadic Creutzfeldt-Jakob disease

#### ABSTRACT

**Introduction:** Creutzfeldt-Jakob disease is manifested by a rapidly progressive dementia, myoclonus and periodic sharp wave complexes in biphasic or triphasic EEG. It is required for definitive diagnosis a histopathological examination, where a characteristic feature is the spongiform lesions, neuronal loss, astrogliosis and prion protein deposits in brain tissue. **Case report:** A 60-year-old female with no relevant medical developed a rapidly progressive dementia, myoclonus, pyramidal syndrome and who is currently in akinetic mutism. Until the third EEG it was possible to demonstrate the periodic complexes of biphasic sharp waves. Several tests were used to rule-out other cases of rapidly progressive dementia. Cerebral magnetic resonance imaging (MRI) showed high signal intensities over the frontal cortex bilaterally. **Conclusion:** This case meets the criteria for a probable diagnosis of sporadic Creutzfeldt-Jakob disease. We discuss the clinical, electroencephalographic and MRI findings.

**Key words:** Creutzfeldt-Jakob disease, periodic sharp wave complexes biphasic, myoclonus, rapidly progressive dementia.

primer año. La mayoría de los casos son esporádicos, aunque se menciona que de 10-15% son mutaciones autosómicas hereditarias.<sup>4,5</sup> Aún no están claras las formas de transmisión y hasta el momento no hay evidencia real de una transmisión directa de caso a caso o conyugal.<sup>6</sup>

De las tres formas de enfermedad de Creutzfeldt-Jakob descritas: la familiar, la esporádica y la adquirida,<sup>1-3</sup> no existen diferencias clínicas significativas entre las mismas, si acaso la ECJ familiar tiene un curso clínico más prolongado.<sup>3,7</sup>

Dentro de la ECJ esporádica existen algunas variantes reconocidas, mismas que presentan un cuadro clínico diferente, dichas variantes son la de Heidenhain (la cual se presenta con manifestaciones oculares),<sup>8</sup> la de Oppenheimer Brownell (se presenta con ataxia)<sup>9</sup> y la panencefalopática misma que se caracteriza por una afectación tanto de la sustancia gris como de la sustancia blanca. La presentación clínica de esta enfermedad incluye sintomatología cerebelosa y cerebral cortical, se ha señalado que esta variante es más frecuente en Japón.<sup>10</sup>

Los pacientes pueden presentar diversos síntomas inespecíficos como son fatiga, malestar general, así como trastornos del sueño y alimentarios, antes del desarrollo de la sintomatología propia de la encefalopatía espongiiforme. Los enfermos con ECJ se deterioran rápidamente y, por lo general, 90% de los mismos mueren durante el primer año.<sup>3</sup>

Otros signos y síntomas que suelen presentar los pacientes son trastornos oculomotores, parestesias, disfunciones vegetativas, neuropatías periféricas,<sup>3</sup> además existen reportes de pacientes con estados epilépticos no convulsivos refractarios a tratamiento como la primera manifestación de ECJ,<sup>11,12</sup> también se ha reportado falla vestibular bilateral como signo temprano de ECJ<sup>13</sup> y existe el reporte de un caso en el cual una mujer posmenopáusica presentó dolor vulvar (descartándose las causas habituales) y posteriormente presentó cefalea, insomnio, depresión, poco tiempo después desarrolló marcha atáxica y demencia rápidamente progresiva, diagnosticando ECJ mediante biopsia, muriendo pocas semanas después.<sup>14</sup>

Los criterios clínicos para la ECJ se basan en diversos signos y síntomas. El diagnóstico definitivo se basa principalmente en las características neuropatológicas y/o de laboratorio. En la *tabla 1* se describen los criterios propuestos por la OMS para el diagnóstico de ECJ.<sup>15</sup>

En la actualidad, además de los criterios clínicos, electroencefalográficos, laboratoriales e histopatológicos, se han agregado las imágenes de resonancia magnética. Entre los hallazgos reportados se han descrito atrofia

cerebral difusa, hiperintensidad en cordones y simétrica de la corteza cerebral o lenticular, hiperintensidad del púlvino talámico, reportando con estos hallazgos una sensibilidad de 90% y especificidad de 95%.<sup>16</sup>

## CASO CLÍNICO

Se trata de una paciente del género femenino de 60 años de edad, casada, ama de casa, originaria y residente de Tepatlán, Jalisco, México. Con antecedentes de colpoperineoplastia a los 54 años de edad, múltipara, hijo menor de 17 años con secuelas de hemiplejía aguda infantil. El resto de los antecedentes patológicos negados.

Inició su padecimiento actual a finales de julio del 2010, con la presencia de vértigo, para lo cual recibió tratamiento sintomático, sin mejoría. Agregándose a su padecimiento fallas de memoria recientes, así como alteración en raciocinio y lentitud de pensamiento, por tal motivo se hospitaliza para realizar estudios diagnósticos, a su ingreso a hospital la encuentran alerta, orientada en persona, pero no así en tiempo y lugar, con lentitud de pensamiento, con fallas en memoria reciente, acalculia, con pupilas iguales y buena respuesta a la luz, sin edema de papila, no afección de otros nervios craneales, sistema motor sin alteraciones, sin evidencia de movimientos anormales, sólo marcha a pasos cortos, sistema sensitivo conservado, reflejos osteotendinosos normales, respuesta plantar flexora bilateral. Signos vitales normales. Cuello normal, sin alteraciones a nivel cardíaco, respiratorio o abdominal.

El 10 de agosto del 2010 se realizó resonancia magnética de cráneo simple (*Figura 1*), se apreció en la difusión hiperintensidad en corteza frontal bilateral, e imágenes compatibles con áreas isquémicas antiguas en sustancia blanca frontal izquierda, en la perfusión no se encontró alteración en estas áreas, no se apreció reforzamiento con gadolinio y la espectroscopia mostró ligero aumento de creatina.

El día 11 de agosto del 2010 se le realizó biometría hemática, pruebas de coagulación, determinación sérica de glucosa, urea, creatinina, colesterol, triglicéridos, ácido úrico, pruebas de funcionamiento hepático, función tiroidea y de actividad inflamatoria, todo lo anterior dentro de parámetros normales.

La punción lumbar mostró líquido cefalorraquídeo (LCR) de color rojizo (traumática), aspecto turbio, glucosa de 60 mg/dL, proteínas de 6.83 mg/dL, 8 eritrocitos por mm<sup>3</sup>, 17 leucocitos por mm<sup>3</sup>, 33% mononucleares y 67% polimorfonucleares. La PCR en LCR resultó negativo para enterovirus, herpes simple tipos 1 y 2 y vari-

cela zoster. La determinación sérica de virus de *Epstein Barr* en suero resultó negativa.

El 11 de agosto del 2010 se realizó EEG donde se apreció enlentecimiento de la actividad de fondo, predominando actividad theta en forma difusa.

La paciente continuó su deterioro cognitivo en forma importante, agregándose, además, ataxia en la marcha. Se le realizó el Addenbroke's Cognitive Examination el 31 de agosto del 2010, misma que dio un resultado de 14/100, con un Mini-Mental State Examination (MMSE) de 4/30. Apreciando fallas en la orientación, atención, concentración, memoria reciente, anterógrada y retrógrada, sin fluencia verbal, con una denominación muy limitada, así como problemas en la comprensión y repetición tanto de palabras simples como frases, sin poder realizar lectura tanto regular como irregular, ya sin capacidad para la escritura y pérdida de habilidades visuoespaciales.

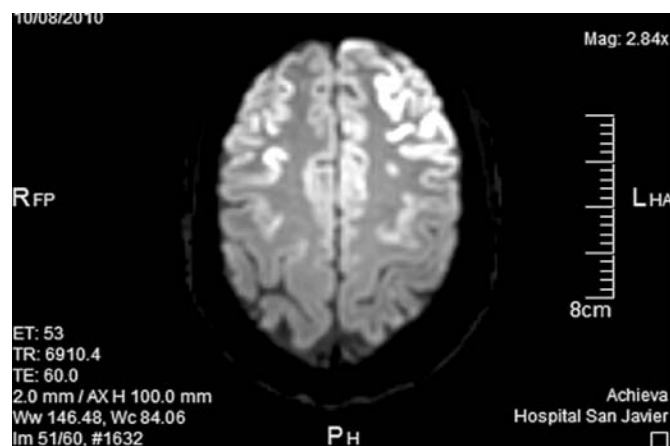
A principios de septiembre se agregaron mioclonías generalizadas. Un nuevo EEG del día 17 de septiembre del 2010 (*Figura 2*), mostró mayor desorganización difusa, insinuándose ondas agudas periódicas. Continúa su deterioro mental, el 21 de septiembre la paciente ya no pudo deambular y se agregó disfagia, por lo que se colocó una sonda de gastrostomía para su alimentación. A su examen se apreció alerta, con afasia tanto sensitiva como motora, imposibilidad para entender órdenes simples, con cuadriparesia e hiperreflexia miotática, así como Babinski bilateral, apreciando frecuentes mioclonías de sus cuatro extremidades. Su deterioro neurológico continuó, el 19 de enero del 2011 se realizó nuevo EEG en donde se apreciaron descargas periódicas de ondas bifásicas agudas (*Figura 3*). Actualmente (4 julio del 2011) la paciente se encuentra

en mutismo acinético, estado en el que cayó desde el mes de abril del 2011, fecha en que también desaparecieron las mioclonías. Los familiares no aceptaron biopsia cerebral.

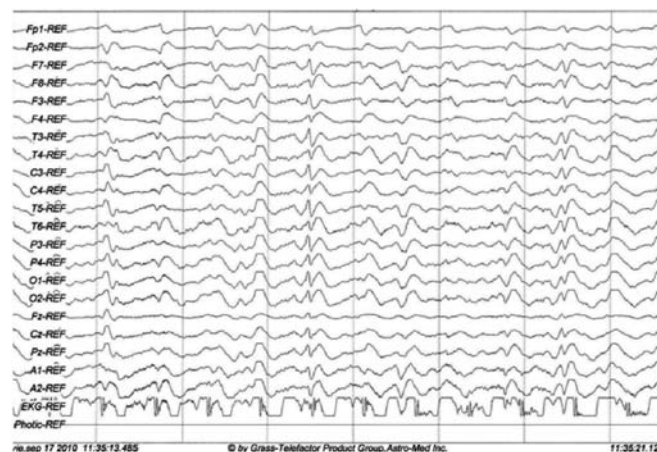
## DISCUSIÓN

Como se puede apreciar se trata de una paciente con un cuadro de demencia rápidamente progresiva, en la cual mediante estudios de laboratorio se descartaron numerosas causas de demencia como hipotiroidismo, enfermedades hepáticas, renales, inflamatorias, infecciosas, por masa tumoral, hidrocefalia y hematológicas. La paciente fue mostrando en su evolución manifestaciones que apoyan el diagnóstico de probable enfermedad de Creutzfeldt-Jakob, como es la presencia de mioclonías, rápido deterioro mental, signos de afección del sistema piramidal y rápida evolución que la ha llevado al mutismo acinético, además en la resonancia magnética mostró hiperintensidades en cordones, simétricas en la corteza cerebral. Lo que también ayuda a establecer el diagnóstico son los cambios electroencefalográficos mostrados por la paciente, inicialmente con enlentecimiento de la actividad de fondo, situación que se fue incrementando hasta finalmente mostrar las clásicas descargas periódicas de ondas agudas, como se puede apreciar en la *figura 3*. Si nosotros tomamos en cuenta los criterios de la OMS, que se muestran en la *tabla 1*, se puede apreciar que la paciente cumple con los mismos.

En relación con la evolución de los cambios electroencefalográficos mostrados por la paciente, éstos estuvieron relacionados con el deterioro neurológico.



**Figura 1.** Resonancia magnética cerebral. Se aprecian hiperintensidades en cordones, en la corteza cerebral.



**Figura 2.** EEG tomado el día 17 de septiembre del 2010, donde se aprecia desorganización difusa y se insinúan ondas agudas periódicas.

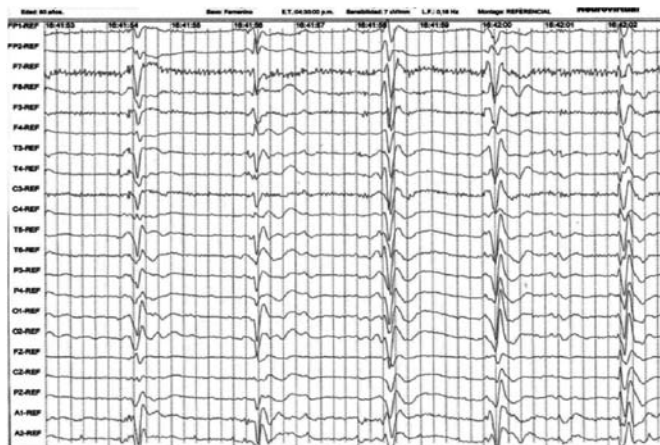


Figura 3. EEG tomado el día 19 de enero del 2011. Se aprecian los complejos periódicos de ondas agudas bifásicas o trifásicas.

Cuando se realizó el primer estudio la paciente había comenzado con deterioro cognitivo y sólo se observó desorganización de la actividad de fondo, en el momento que se realizó el segundo estudio la paciente presentaba mayor deterioro neurológico, afección piramidal y mioclonías generalizadas; sin embargo, el estudio de EEG aún no mostraba los típicos complejos periódicos de ondas agudas bifásicas o trifásicas, dichos complejos ya se apreciaron en el tercer estudio, el cual se realizó seis meses después de iniciado su padecimiento.

Existen reportes de que los complejos periódicos de ondas agudas bifásicas o trifásicas (PSWC, por sus siglas en inglés) se hacen evidentes en alrededor de 8 a 12

semanas después del inicio de los síntomas y en algunos casos hasta más tarde, por lo que incluso se ha buscado la forma de detectar en forma temprana los PSWC mediante el análisis estadístico de componentes independientes.<sup>17</sup>

En algunos reportes se mencionan que los PSWC se observan en 67 a 95% de los pacientes con ECJ, mismos que se presentan en algún momento del curso de la enfermedad, mencionando que los PSWC tienen una alta especificidad para el diagnóstico de ECJ.<sup>18</sup>

Dentro de los criterios diagnósticos para ECJ propuestos en 1996 se encontró que las PSWC en el EEG tenía una sensibilidad de 67%, con especificidad de 86%.<sup>18</sup> Los PSWC típicos de las ECJ tienen las siguientes características: potenciales cerebrales estrictamente periódicos de duración de 100 a 600 milisegundos y un intervalo entre un complejo y otro de 500 a 2000 milisegundos, siendo los complejos en forma generalizada.<sup>18</sup>

Respecto al mecanismo de producción de los PSWC, es especulativo, señalándose que la ECJ como causa una degeneración cortical puede alterar la arquitectura normal del sueño fisiológico, misma que es sustituida por una actividad impulsada desde un marcapaso posiblemente talámico e involucrado con el sistema de activación ascendente retículo-tálamo-cortical.<sup>19</sup>

Los PSWC también son útiles para diferenciar la ECJ de otras enfermedades por priones,<sup>20</sup> ya que los PSWC no son encontrados en pacientes con la nueva variante de ECJv y tampoco se encuentran en pacientes con Kurú, síndrome de Gerstmann-Straüssler-Scheinker o en el insomnio familiar fatal. Lo anterior apoya la pro-

Tabla 1  
Criterios de diagnóstico para la enfermedad de Creutzfeldt-Jakob recomendados por la OMS

**Definitivo:**

Características neuropatológicas y/o confirmación de la proteína prion (PRNP) resistente a la proteasa (Western-blot o inmunocitoquímica) y/o presencia de neurofibrillas asociados con el scrapie.

**Probable:**

Demencia progresiva.

EEG típico durante una enfermedad de cualquier duración y/o detección positiva de la proteína 14-3-3 en LCR y una duración clínica de 2 años hasta la muerte.

Al menos uno de los siguientes:

Mioclonías; trastornos visuales o signos cerebelosos.

Signos extrapiramidales o piramidales; mutismo acinético.

**Posible:**

EEG anormal o carencia de EEG.

Al menos dos de los siguientes:

Mioclonías; trastornos visuales o signos cerebelosos.

Signos extrapiramidales o piramidales; mutismo acinético.

Duración de menos de dos años.

bable enfermedad de Creutzfeldt-Jakob que tiene la paciente descrita en este artículo.

### REFERENCIAS

- Johnson RT, Gibbs CJ. Medical progress: ECJ and related transmissible spongiform encephalopathies. *N Engl J Med* 1998; 339: 1994-2004.
- Prusiner SB, Hsiao KK. Human prion disease. *Ann Neurol* 1994; 35: 385-95.
- Brown P, Cathala F, Castaigne P, Gajdusek DC. Creutzfeldt-Jakob disease: a clinical analysis of a consecutive series of 230 neuropathologically verified cases. *Ann Neurol* 1986; 20: 597-602.
- Masters CL, Harris JO, Gajdusek DC, Gibbs CJ, Bernoulli C, Asher DM. Creutzfeldt-Jakob disease: patterns of worldwide occurrence and the significance of familial and sporadic clustering. *Ann Neurol* 1979; 5: 177-88.
- Brown P, Cathala F, Raubertas RF, Gajdusek DC, Castaigne P. The epidemiology of Creutzfeldt-Jakob disease: conclusion of the 15-year investigation in France and review of the world literature. *Neurology* 1987; 37: 895-904.
- Brown P, Cervenakova L, McShane L, Goldfarb LG, Bishop K, Bastian F, Kirkpatrick J, Piccardo P, Ghetti B, Gajdusek DC. Creutzfeldt-Jakob disease in a husband and wife. *Neurology* 1998; 50: 684-8.
- Brown P, Gibbs CJ Jr, Rodgers-Johnson P, Asher DM, Sulima MP, Bacote A, Goldfarb LG, Gajdusek DC. Human spongiform encephalopathy: The NIH series of 300 cases of experimentally transmitted disease. *Ann Neurol* 1994; 35: 513-29.
- Kropp S, Schulz-Schaeffer WJ, Finkenstaedt M, Riedemann C, Windl O, Steinhoff BJ, Zerr I, Kretschmar HA, Poser S. The Heidenhain variant of Creutzfeldt-Jakob disease. *Arch Neurol* 1999; 56: 55-61.
- Brownell B, Oppenheimer DR. An ataxic form of subacute presenile poliоencephalopathy (Creutzfeldt-Jakob disease). *J Neurol Neurosurg Psychiatry* 1965; 28: 350-61.
- Mizutani T, Okumura A, Oda M, Shiraki H. Panencephalopathic type of Creutzfeldt-Jakob disease: primary involvement of the cerebral white matter. *J Neurol Neurosurg Psychiatry* 1981; 44: 103-15.
- Shapiro JM, Shujaat A, Wang J, Chen X. Creutzfeldt-Jakob Disease presenting as refractory nonconvulsive status. *J Intens Car Med* 2004; 19: 345-8.
- Lapergue B, Demeret S, Denys V, Laplanche JL, Galanaud D, Verny M, Sazdovitch V, et al. Sporadic Creutzfeldt-Jakob disease mimicking nonconvulsive status epilepticus. *Neurology* 2010; 74: 1995-9.
- Jahn K, Arbusow V, Zingler V, Strupp M, Kretschmar H, Brandt T. Bilateral vestibular failure as an early sign in Creutzfeldt-Jakob disease. *Annals of the New York Academy of Sciences* 2009; 1164: 390-3.
- Reichman O, Tselis A, Kupsky W, Sobel J. Onset of vulvodinia in a woman ultimately diagnosed with Creutzfeldt-Jakob disease (report). *Obstetrics & Gynecology* 2010; 115(2, part 2): 423-5.
- Anonymous. Creutzfeldt-Jakob disease. In WHO recommended surveillance standards. 2 ed. Geneva: WHO; 1999, p. 35-8.
- Collie DA. MRI of Creutzfeldt Jakob disease: imaging features and recommended MRI protocol. *Clin Radiol* 2001; 56: 726-39.
- Wang PS, Wu YT, Hung Ch, Kwan SY, Teng S, Soong BW. Early detection of periodic sharp wave complexes on EEG by independent component analysis in patients with Creutzfeldt - Jakob disease. *Journal of Clinical Neurophysiology* 2008; 25: 25-31.
- Steinhoff BJ, Racker S, Herrendorf G, et al. Accuracy and reliability of periodic sharp wave complexes in Creutzfeldt-Jakob disease. *Arch Neurol* 1996; 53: 162.
- Nelson JR, Leffman H. The human diffusely projecting system. Evoked potentials and interactions. *Arch Neurol* 1963; 8: 544.
- Steinhoff BJ, Zerr I, Glatting M, et al. Diagnostic value of periodic complexes in Creutzfeldt-Jakob disease. *Ann Neurol* 2004; 56: 702.



**Correspondencia:** Maestro Leonardo Eleazar Cruz Alcalá.  
Mapelo 120, Tepatitlán, Jalisco, México. C.P. 47600. Tel.: (378) 7014-500.  
Correo electrónico: cual@tepa.com.mx o cuale@prodigy.net.mx

*Recibido: Agosto 2 de 2012*  
*Aceptado: Noviembre 15 de 2012*